

## ANATOMIE DU PIED DU CHEVAL ET PATHOLOGIE ANTIQUE

*Résumé.* — Après l'exposition des notions anatomiques utiles à la compréhension de la pathologie du pied du cheval dans les textes antiques, on envisage l'avalure, l'amincissement thérapeutique de la corne et les conditions d'utilisation du cheval non ferré. La méthode d'abattage antique à des fins chirurgicales est discutée. On compare enfin les affections du pied clairement répertoriées par les vétérinaires de l'Empire romain tardif à l'ensemble des affections actuellement connues.

*Summary.* — Equine foot anatomy and ancient pathology. Following a description of anatomical notions to help us to understand equine foot pathology in ancient texts, we will then focus on the growth of the wall, the therapeutic thinning of the horn and the conditions of use of unshod horses. The ancient method of casting for surgical purposes will also be discussed. Finally foot diseases clearly identified by Late Roman Empire veterinarians will be compared to the full range of ailments currently known.

Une boutade, qui prétend définir le cheval par ses maladies, réduit celui-ci à « un pied, un poumon, un intestin », et tout utilisateur de chevaux en conviendra, ce n'est pas un hasard si le pied est cité en premier. Bien avant les Anglais dont le *no foot, no horse* a passé les frontières, Xénophon examinait déjà les pieds d'un cheval avant de l'acquérir, car, disait-il, fût-il plein de qualités pour le reste, on ne pourrait en tirer parti s'il péchait de ce côté-là<sup>1</sup>. Les textes des vétérinaires de l'Empire romain tardif qui nous sont parvenus n'omettent pas cet organe primordial, non sans poser d'épineux écueils au traducteur, des difficultés que cette communication ne prétend pas résoudre, mais dont nous espérons qu'elle éclairera quelques points. Il ne s'agira pas d'un cours magistral. D'excellents traités d'anatomie vétérinaire existent, que consulteront avec profit les philologues pour lesquels les étymologies grecques et latines du vocabulaire médical n'offrent aucun obstacle<sup>2</sup>. Quant aux ouvrages de pathologie vétérinaire, les plus instructifs sur les maladies antiques précèdent à la fois l'avènement de la thérapeutique contemporaine et la dispa-

---

1. Xénophon, *eq.*, 1, 2.

2. Par ex. R. BARONE - P. SIMOENS, *Anatomie comparée des mammifères domestiques*, Paris, Vigot, 1966-2010, 7 vol.

rition du cheval de service, c'est-à-dire les principaux facteurs du bouleversement radical de la clinique équine survenu dans la décennie 1960. Aussi les parutions allant du XVIII<sup>e</sup> siècle au début du XX<sup>e</sup> s'avèrent-elles les plus utiles pour reconnaître les affections décrites par les praticiens antiques, mis à part les passages relatifs à la ferrure<sup>3</sup>. Seul inconvénient, le vieillissement des termes anatomiques amènera à fournir les synonymes actuellement en vigueur.

En anatomie comparée, le pied commence au métatarse (la cheville de l'homme ou le jarret du cheval) et se termine aux dernières phalanges (orteils). Pour le maréchal-ferrant en revanche, le pied se limite au sabot et à son contenu, autant aux membres antérieurs que postérieurs. C'est la définition qui sera adoptée ici.

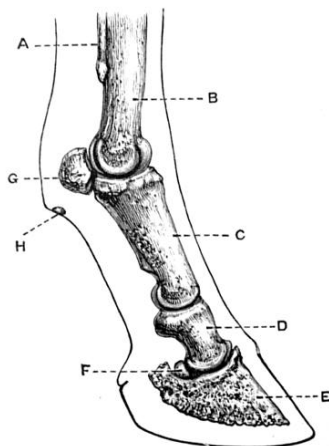
Chaque description anatomique partant logiquement des structures profondes pour finir aux plus superficielles, on envisagera d'abord les os du pied, puis les tendons, les organes d'amortissement, les vaisseaux, et enfin la boîte cornée.

## Os

Extrémité du doigt unique des équidés, le pied a pour base osseuse la deuxième phalange (*os de la couronne*) et la troisième phalange, le *petit pied* des auteurs du XVIII<sup>e</sup> siècle, qui donne au sabot sa forme générale. De la deuxième phalange, seule l'extrémité distale (inférieure) est contenue dans la boîte cornée (fig. 1).

---

3. Entre autres : Jacques de SOLLEYSSEL, *Le parfait mareschal*, nouvelle éd. [1<sup>ère</sup> éd., 1664], Paris, Pierre-Alexandre Martin, 1744, 2 vol. in-4° ; François de GARSULT, *Le nouveau parfait maréchal*, 4<sup>e</sup> éd. [1<sup>ère</sup> éd., 1741], Paris, Bailly, 1771, in-4 ; Philippe-Étienne LAFOSSE, *Cours d'hippiatrique*, Paris, Edme, 1772, petit in-f° ; Henri BOULEY, *Traité de l'organisation du pied du cheval*, Paris, Labé, 1851, 2 t. in-8° (texte et atlas) ; François PEUCH - Jean-J.-H. TOUSSAINT, *Précis de chirurgie vétérinaire*, Paris, Asselin et Houzeau, 1876-1877, 2 t. in-8° ; Henri BOULEY, Jean REYNAL (éd.), *Nouveau dictionnaire de médecine, de chirurgie et d'hygiène vétérinaires*, Paris, Labé, puis Asselin et Houzeau, 1856-1894, 22 vol. in-8° ; Armand GOUBAUX - Gustave BARRIER, *De l'extérieur du cheval*, 2<sup>e</sup> éd., Paris, Asselin et Houzeau, 1890, in-8° ; F. PEUCH - F.-X. LESBRE, *Précis du pied du cheval et de sa ferrure, avec appendice sur la ferrure du mulet, de l'âne et du bœuf*, Asselin et Houzeau, Paris, 1896 ; J.-B. DELPÉRIER, *Étude spéciale du sabot du cheval et des altérations unguéales*, Paris, Asselin et Houzeau, 1897, in-8° ; Célestin CADÉAC (éd.), *Encyclopédie vétérinaire*, Paris, Baillière, 1893-1910, 30 vol. in-16 ; Pierre Juste CADIOT, Julien ALMY, *Traité de thérapeutique chirurgicale des animaux domestiques*, 2<sup>e</sup> éd., Paris, Asselin et Houzeau, 1901-1903, 2 t. in-8°.



**Figure 1 : Vue latérale des os de la région digitale du cheval**

A : métacarpien (ou métatarsien) rudimentaire

B : métacarpien (ou métatarsien) principal


C, D, E : 1<sup>ère</sup>, 2<sup>e</sup> et 3<sup>e</sup> phalanges

F : sésamoïdien distal (anciennement petit sésamoïdien)

G : sésamoïdien proximal (anciennement grand sésamoïdien)

H : ergot (ongle vestigial)

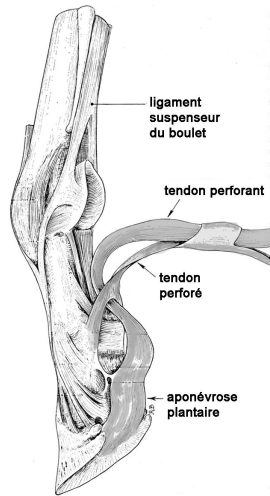
Un os de taille réduite, le **sésamoïdien distal** (autrefois petit sésamoïdien), s'accole transversalement à l'articulation des deux phalanges, du côté palmaire. Il fournit au tendon fléchisseur profond une surface de glissement avant que celui-ci ne vienne s'insérer sous la troisième phalange. Les sésamoïdiens tirent leur nom de l'anatomie de l'homme, dans laquelle ils se présentent comme de minuscules ossifications des ligaments de la main et du pied comparables à la graine du sésame. Le sésamoïdien distal évoque, chez le cheval, un petit bateau (*navicula*) d'où son nom d'**os naviculaire**. Pourtant courante, la *maladie naviculaire*, la nécrose de ce sésamoïdien, n'a pas été reconnue avant le XIX<sup>e</sup> siècle (fig. 2). Jusqu'à la généralisation des examens complémentaires actuels, le diagnostic assez aléatoire de cette affection en faisait « l'écueil des connaisseurs » .



**Figure 2 : os petit sésamoïdien dans la maladie naviculaire débutante**  
Deux zones de cartilage nécrosé occupent le centre de la surface où glisse le tendon perforant. (P. J. CADIOT, J. ALMY [1901-1903], t. 2, p. 688)

### Appareil ligamentaire

Il paraît inutile de s'attarder sur les ligaments articulaires, importants certes, mais dont la connaissance n'apporte guère à la compréhension des textes antiques. La terminaison des tendons des **muscles extenseurs et fléchisseurs des phalanges** mérite plus ample explication. Les muscles responsables de l'extension de l'articulation interphalangienne distale (unissant les phalanges II et III) se terminent par un tendon unique qui se fixe sur la face dorsale de la troisième phalange. En revanche, les muscles fléchisseurs se répartissent en deux groupes terminés chacun par leur propre tendon (fig. 3).

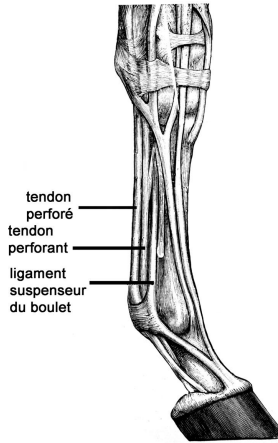


**Figure 3 : terminaison des tendons fléchisseurs des phalanges du cheval**

Les tendons sont sectionnés et libérés pour montrer le passage du perforant entre les branches du perforé. (R. BARONE [1968], t. 2, p. 810, modifié)

Le tendon **fléchisseur superficiel**, chemine à l'arrière du canon (métacarpe ou métatarse), immédiatement sous la peau et recouvre le tendon **fléchisseur profond** qui lui est parallèle. Au-dessous du boulet (articulation unissant le canon et la première phalange), dans le creux du paturon, le tendon superficiel se sépare en deux branches symétriques pour se fixer sur la deuxième phalange, tandis que passe entre ces deux branches le tendon fléchisseur profond vers son insertion sous la troisième phalange. Suivant une image assez laborieuse, les anatomistes disent que ce dernier « perfore » le tendon superficiel, d'où son nom de **perforant**, tandis que son congénère devient tendon **perforé**. La rétraction anormale de ces tendons dévie l'aplomb du membre, donnant lieu à la **bouleture**. À la face palmaire du canon, au contact de l'os, une lame fibreuse, le ligament

**suspenseur du boulet** <sup>4</sup>, relie le carpe (dans le membre antérieur ou thoracique) ou le tarse (dans le membre postérieur ou pelvien) au boulet, de sorte que, sur un cheval debout, on distingue, en palpant d'avant en arrière, les os métacarpiens ou métatarsiens, puis le ligament suspenseur du boulet, le tendon perforant et le tendon perforé. Les hippiatres antiques n'ont pas manqué de mentionner ces « trois nerfs » (fig. 4).



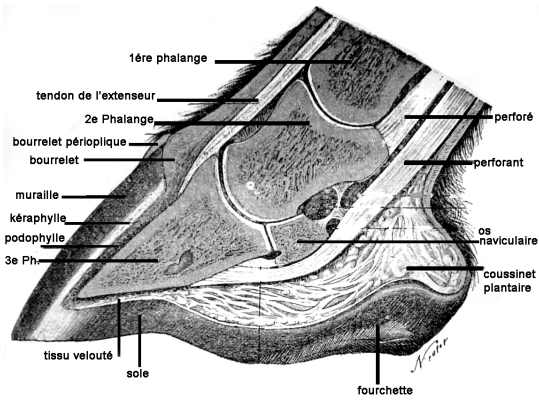
**Figure 4 : vue latérale des tendons de l'extrémité du membre antérieur droit**  
(J. Wortley AXE, *The Horse*, London, The Gresham Publishing Co.,  
1906, 9 vol., t. 1, p. 20, modifié)

La région digitale étant soumise à des forces et à des traumatismes considérables, ses éléments sont enveloppés de puissantes tuniques fibreuses. L'aponévrose plantaire, en particulier, s'interpose entre la terminaison du tendon perforant et le coussinet plantaire, principal organe d'amortissement.

### Organes d'amortissement

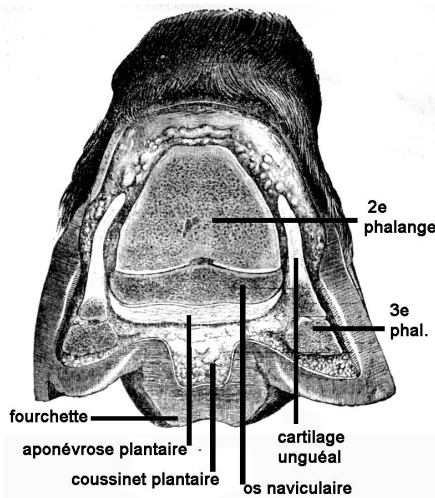
Le **coussinet plantaire** occupe l'espace compris entre l'aponévrose plantaire et la fourchette, partie du fond de la boîte cornée qui repose sur le sol (fig. 5). Au moment de l'appui, cet organe élastique décompose la pression verticale en forces latérales redirigées vers les parois du sabot au travers des **fibro-cartilages complémentaires** ou **cartilages unguéaux**, deux larges lames symétriques (fig. 6).

4. La dénomination actuelle, qui se fonde sur l'anatomie comparée, nomme le ligament suspenseur du boulet *muscle interosseux III*, comme dans les espèces où la main n'a pas régressé. Chez le cheval, il s'agit d'une formation exclusivement fibreuse.



**Figure 5 : coupe médiane du pied**

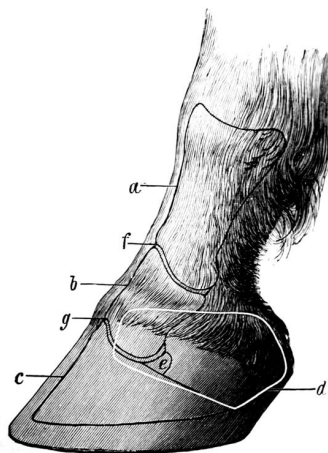
(P. J. CADIOT, J. ALMY [1901-1903], t. 2, p. 587, modifié)



**Figure 6 : coupe transversale verticale du pied**

environ en son milieu (moitié postérieure),  
montrant la situation des deux cartilages unguéaux ou complémentaires  
(P. J. CADIOT, J. ALMY [1901-1903], t. 2, p. 589, modifié)

Chaque fibrocartilage, débordant au-dessus de la couronne, se trouve exposé aux traumatismes (fig. 7).



**Figure 7 : vue latérale de la région digitale du membre antérieur gauche montrant en trait blanc la projection du cartilage unguéal externe**

a, b, c : 1<sup>ère</sup>, 2<sup>e</sup>, 3<sup>e</sup> phalange ; d : cartilage unguéal (entouré d'une ligne blanche) ;  
e : petit sésamoïdien ; f : articulation 1-2 phalangiennne ;  
g : articulation de la couronne (articulation 2-3 phalangiennne)

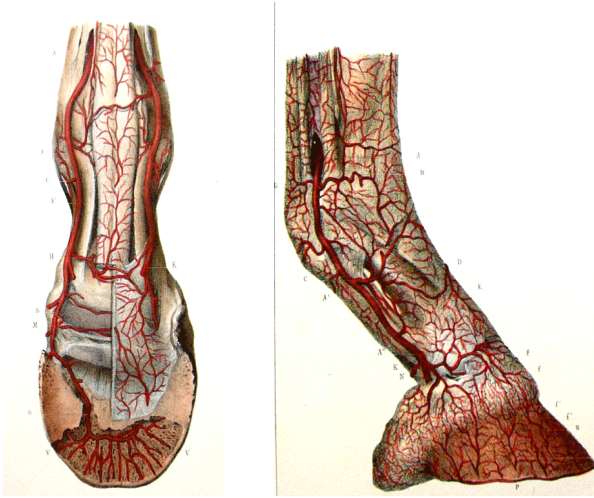
(d'après W. ELLENBERGER et H. BAUM, dans Ewald BERGE, Melchior WESTHUES, *Précis de chirurgie vétérinaire*, Paris, Vigot, 1967, p. 366)

En l'absence de traitement approprié, l'infection du cartilage unguéal donne lieu à une nécrose purulente qui peut diffuser dans le pied, accident autrefois courant connu sous le nom de **javart cartilagineux**.

### Vascularisation

Chez les chevaux, la très riche vascularisation de la région digitale signe l'importance circulatoire de cet organe car, dit-on avec raison, « le pied est cœur du membre ». À chaque foulée, l'augmentation brusque de la pression dans le sabot refoule avec force le sang veineux vers le cœur. Ceci explique par exemple que les jambes des vieux chevaux à la circulation déficiente gonflent faute d'exercice.

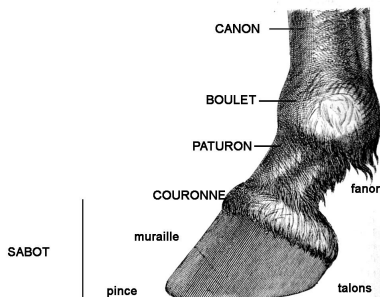
Le pied est irrigué par deux artères et deux veines digitales qui cheminent de chaque côté du doigt (fig. 8). Sans détailler leurs ramifications, notons que les deux artères se rejoignent à l'intérieur de la troisième phalange en une sorte d'arcade qui, dans son abri osseux, échappe aux variations de pression. Celle-ci délègue de minces artères, au travers de canaux ménagés dans l'os du pied, vers la face interne du sabot. Là, un réseau très serré d'artérioles, de capillaires puis de veinules occupe la totalité du **podophylle** ou **chorion** (couche de tissu comprise entre la paroi cornée et l'os de la troisième phalange).



**Figure 8 : vue latérale et plantaire de la vascularisation artérielle de la région digitale**  
 À droite, la 3<sup>e</sup> phalange a été en partie ouverte pour montrer le trajet intra osseux des artères.  
 (H. BOULEY [1851], t. 2, pl. XV et XVI)

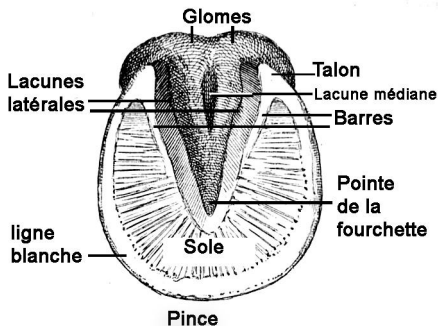
### Boîte cornée

La boîte cornée, ou sabot proprement dit, a la forme d'une section de cône. Elle est en continuité, supérieurement (*i.e.* par son bord proximal), avec la peau au niveau de la **couronne**, en dessous du paturon. La paroi lisse et apparente de l'ongle, la **muraille**, repose au sol par son bord inférieur (distal), dont le milieu s'appelle la **pince** (fig. 9 et 10).



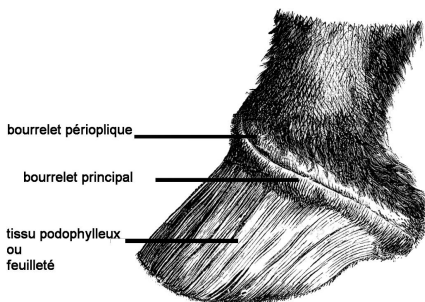
**Figure 9 : vue latérale du pied de devant**  
 (A. GOUBAUX, G. BARRIER [1890], p. 328, modifié)





**Figure 10 : face plantaire du sabot (pied de devant)**  
(A. GOUBAUX, G. BARRIER [1890], p. 328, modifié)

Le bord inférieur (distal) de la muraille adhère au pourtour de la **sole** (de *solea*, semelle) par la **ligne blanche**. En arrière, vers les **talons**, la muraille s'infléchit vers le centre de la sole pour former les **barres** qui encadrent la **fourchette**, un repli de la corne en V à pointe antérieure, définissant deux cavités symétriques, les **lacunes latérales** (dites actuellement **sillons latéraux**), et une cavité centrale, la **lacune médiane** (ou **sillon médian**). La muraille et les barres forment donc un ensemble continu, comme, d'autre part, la fourchette et la sole.



**Figure 11 : pied désaboté**  
(A. CHAUCHEAU, S. ARLOING [1879], p. 886)

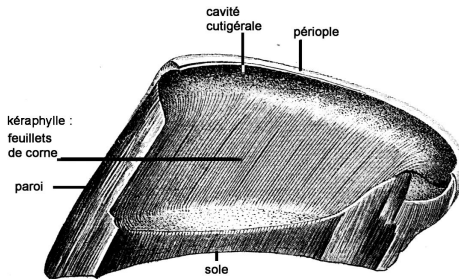
Au niveau de la couronne, la peau s'arrête et forme la **matrice unguéale** qui comporte deux bourrelets superposés (fig. 11) :

- Le plus important ou **bourrelet coronaire** (ou **principal**, ou encore **kératogène**) se moule dans la gouttière du bord supérieur de la muraille, la **cavité cutigérale**. Il sécrète, en direction de l'extrémité du doigt, une corne fibreuse - l'ongle proprement dit - dont l'examen microscopique montre

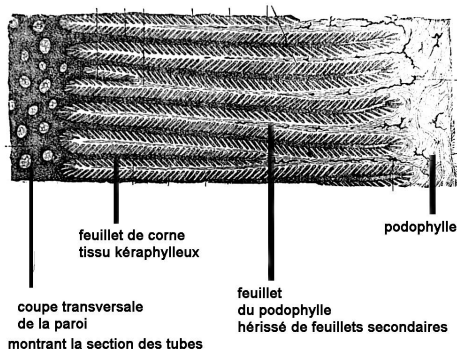
qu'elle est constituée d'une foule de tubes parallèles et rectilignes, qui émergent des papilles villeuses (de *villosus*, « velu ») du bourrelet. Cette corne ressemble à une juxtaposition de poils de gros calibre, solidarisés par de la kératine. Elle adhère et glisse sur le **lit de l'ongle** appelé **podophylle**, **tissu podophylleux** ou **chorion**.

- Au-dessus du bourrelet coronaire, le **bourrelet périoplique**, beaucoup plus mince, produit le **périopie** (de *περί* et *ὄπλή*, « sabot »), membrane fragile qui protège la corne sur quelques centimètres, et s'oppose à son dessèchement. Elle correspond à la cuticule de l'ongle humain.

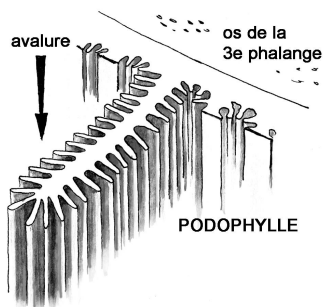
Le podophylle (la *chair cannelée* des maréchaux du XVIII<sup>e</sup> siècle) est une lame de tissu dense et très vascularisée qui recouvre le dos de la troisième phalange. Sa surface en contact avec l'intérieur de la muraille est creusée d'environ 600 feuillets longitudinaux. Ils augmentent sa cohésion avec la corne qui en épouse chaque sillon. La face interne de la muraille présente donc un nombre équivalent de lames cornées formant le **kéraphylle** (fig. 12). Les lames podophylleuses portent des lamelles secondaires microscopiques qui démultiplient encore la surface d'adhérence (fig. 12 à 14). Elles sécrètent une corne amorphe se comportant comme une colle, dont on observe la consistance après arrachement de l'ongle, avant que ne repousse la corne fibreuse venue du bourrelet coronaire.



**Figure 12 : intérieur du sabot après une coupe médiane**  
(d'après H. BOULEY [1851], pl. XXIX)



**Figure 13 :** vue grossie d'une coupe horizontale de l'engrènement entre le **podophylle**, tissu vivant (à droite) et le **kéraphylle**, corne morte (à gauche) attenante à la corne fibreuse de la paroi dont les tubes apparaissent en section (d'après Giacinto FOGLIATA, *Manuale di Hippo-podologia*, Pisa, Citi, 1886)



**Figure 14 :** schéma des replis secondaires d'un **feuille du podophylle**, sur lesquels la paroi cornée (kéraphylle) adhère, et glisse dans le sens de l'avalure (flèche). La surface du podophylle sécrète une faible quantité de corne amorphe renforçant la cohésion avec la paroi ou muraille. Les feuillets voisins sont représentés sectionnés à leur base. (Original)

L'adhérence entre **kéraphylle** et **podophylle** ne peut être détruite, sur une pièce anatomique, que par une ébullition de quelques heures, ou par plusieurs semaines de macération (**désabotage**). Elle survient pourtant chez l'animal vivant en cas d'inflammation ou de nécrose du podophylle (**bleime**, **fourbure**).

La sole et la fourchette produisent elles aussi une corne fibreuse. Après arrachement de la sole (**dessolure**), la membrane kératogène plantaire apparaît couverte d'une multitude de fines villosités qui lui ont valu le nom de **tissu velouté**.

### Avalure

La corne de la muraille poussant à partir du bourrelet, une marque transversale faite à n'importe quel point de sa surface descend d'un centimètre par mois, impliquant un renouvellement de la totalité de la paroi en huit à neuf mois. C'est à ce phénomène qu'on donne le nom d'**avalure**. En l'absence de ferrure, l'accroissement continu, compensé par une usure proportionnelle, n'entraîne pas de déformation du pied.

La sécrétion de la corne est fonction de la vitalité du bourrelet. Elle varie avec la race (l'avalure est plus rapide chez les chevaux fins) ; avec la nourriture (une alimentation riche active la kératogénèse, surtout au printemps, au pré) ; avec le travail (la sécrétion est plus active chez les animaux qui travaillent, en particulier sur un sol dur) ; avec la vascularisation du bourrelet dont la fonction kératogène est augmentée par l'inflammation (frictions caustiques). On reconnaît enfin à la castration une influence positive sur la pousse du sabot<sup>5</sup>.

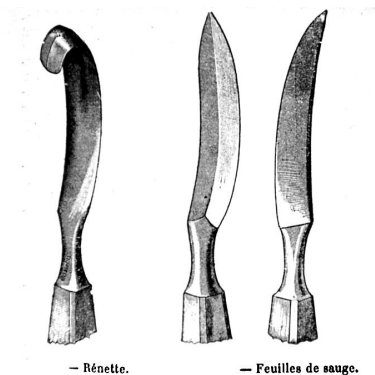
En règle générale, la corne est d'autant plus souple et molle qu'elle est voisine des parties vives, et d'autant plus résistante qu'elle en est éloignée. Ainsi, sur la muraille, elle est très dure près de sa surface, alors qu'en partie profonde les lamelles kératophylleuses sont souples au toucher. La corne de la sole est moins dure que celle de la muraille. La fourchette a une texture serrée et molle, en relation avec son rôle d'amortissement et d'adhésion au sol. La souplesse de la corne profonde s'expliquerait par une humidification à partir du podophylle sous-jacent. Dans ce cas, l'application de graisse ramollirait le sabot en s'opposant à l'évaporation naturelle à la surface du pied. Chacun sait que les ongles s'assouplissent dans l'eau, alors qu'ils gardent en grande partie leur dureté dans les corps gras.

### L'amincissement de la corne, préalable à la chirurgie du pied

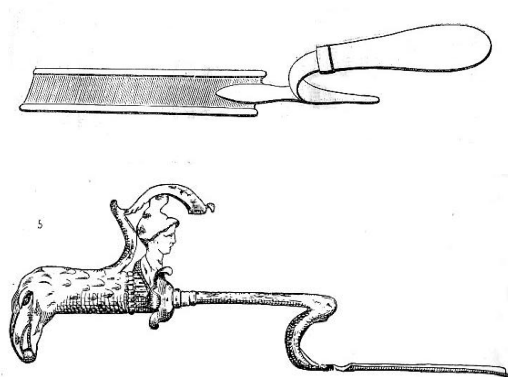
Enfin, la chirurgie du sabot commence souvent par l'**amincissement** de la corne (*subrado*) qui consiste à en retirer des copeaux avec un instrument tranchant : la feuille de sauge, la rénette (fig. 15) ou le bouterol (fig. 16). Le travail devient de plus en plus facile au fur et à mesure qu'on approche du podophylle. On atteint celui-ci lorsque apparaît la **rosée sanguine**. Il est aussi possible d'enlever tout ou partie de la paroi ou de la sole (dessolure).

---

5. J.-B. DELPÉRIER (1897), p. 78-93.



**Figure 15 : rénette et feuilles de sauge,**  
 outils permettant d'amincir la corne  
 (P. J. CADIOT, J. ALMY [1901-1903], t. 2, p. 597)



**Figure 16 : Boutoir moderne (en haut) et (en dessous) boutoir gallo-romain de Pont-sur-Meuse (musée de Bar-le-Duc)**  
 (F. PEUCH, F.-X. LESBRE, 1896, p. 164)

### L'usure du pied non ferré

L'absence de ferrure exposait les sabots des chevaux antiques à une usure invalidante lorsqu'on exerçait trop longtemps les animaux sur des chemins caillouteux. Les sujets aux pieds mous, tendres, délicats n'avaient guère de valeur, pas plus que ceux dont la fourchette basse, portant contre le sol, était sujette à devenir douloureuse (fig. 17). En terrain difficile, on recourait volontiers aux ânes et aux mulets, dont les pieds résistaient

mieux. Quant à la corne blanche, on la considérait à tort comme trop tendre (voir le texte d'Apsyrtos, ci-après <sup>6</sup>), préjugé qui dure encore.

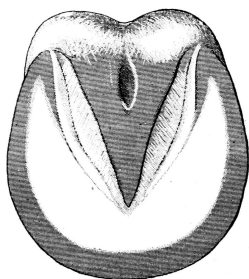


Figure 17 : en gris, surface d'usure naturelle du sabot

On évitait donc tout ce qui fragilisait le sabot, comme le lavage quotidien des membres, aujourd'hui de règle <sup>7</sup>. Les pieds s'endurcissaient pendant le passage, sur des surfaces empierrées de galets <sup>8</sup>. Ils y perdaient l'humidité contractée dans la litière, dont la propreté méticuleuse prévenait déjà toute macération. Au demeurant, la corne sèche se fendille, se craquelle, donnant lieu à des fissures perpendiculaires à la couronne nommées **seimes**, ce qui justifiait les enveloppements humides ou gras à visée thérapeutique.

De fait, la ferrure n'est pas aussi indispensable qu'on l'a pensé. On connaît des étalons lusitaniens qui concourent en endurance sans ferrure, ce qui prouve que, dans certaines races, celle-ci n'est pas obligatoire. Mais si le climat sec renforce le pied, le séjour dans les pâtures humides le ramollit et l'aplatit, obligeant à recourir au maréchal. Certains propriétaires de chevaux de loisir refusent actuellement la ferrure, quitte à utiliser de temps à autre des versions modernes de l'hipposandale antique. Il semble en effet que le cheval, comme l'homme, s'accoutume à marcher « pieds nus », et qu'il devienne moins sensible au fur et à mesure que ses sabots privés de protection se raffermissent. À vrai dire, l'utilisation intensive des équidés appartient au passé. Aucune monture n'a plus à parcourir journallement 40 km sous une charge de 200 kg, et cela des semaines durant, comme le prévoaient les ordonnances militaires du siècle dernier.

6. Cf. « Quand le sabot du cheval ... », dans ce volume, p. 28, 30, 33 et 35.

7. Xénophon, *eq.*, 5, 9.

8. *Ibid.*, 4, 4.

### Moyens de contention : abattre – *elidere*

Les opérations invasives pratiquées sur le pied sont douloureuses. Avant les anesthésiques actuels et en l'absence d'un travail, le moyen le plus certain de prévenir les accidents provoqués par les défenses du cheval était de le contenir en position couchée. On se servait de quatre entravons, bracelets rembourrés, bouclés sur chaque paturon, et munis d'un anneau dans lequel coulissait une corde. Une traction brusque sur la corde réduisait, en rapprochant les membres, la base de sustentation, tandis qu'on poussait latéralement le cheval déséquilibré<sup>9</sup>. Rien n'indiquant l'existence d'entravons dans l'Antiquité, l'abattage utilisait sans doute des cordes, comme on était encore parfois amené à le faire au XVIII<sup>e</sup> siècle.

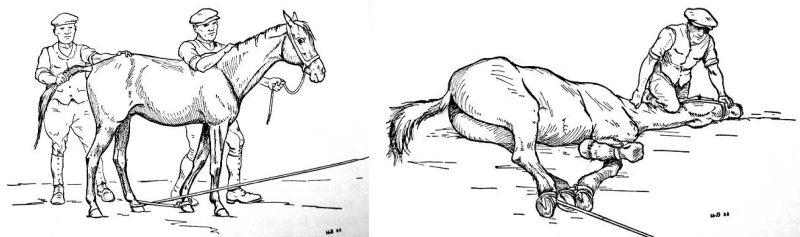
Après avoir étendu par terre un bon lit de paille, et avoir mis des lunettes au cheval s'il est difficile, on le fait avancer sur cette paille, ensuite on travaille à le faire tomber sur cette paille. On a un lacs, qui est une corde d'environ trente pieds de longueur, à un bout de laquelle est un anneau de la même corde ; on fait passer l'autre bout dans cet anneau jusqu'à ce qu'il fasse lui-même un grand anneau qu'on passe dans le col du cheval ; puis on l'élargit peu à peu sur son dos jusqu'à ce qu'il tombe derrière sa croupe ; ensuite, dix ou douze hommes, plus ou moins, tirent fort et subitement la corde qui, en se serrant, rassemble les quatre jambes du cheval, et l'obligent à tomber ; cette façon a ses inconvénients : il faut avoir beaucoup d'hommes au bout de la corde sans quoi, si le cheval est vigoureux, il entraîne souvent le lacs et les hommes, et quelquefois, il s'en débarrasse totalement avant qu'il soit tout à fait serré, de façon qu'il faut recommencer, et le cheval alors effarouché est plus difficile à approcher<sup>10</sup>.

Une autre méthode (fig. 18) consistait à enlacer le paturon d'un membre postérieur avec une corde dont une extrémité avait été préalablement fixée au paturon antérieur du même côté. Une traction soudaine dans le sens opposé, jointe aux efforts d'aides placés à la tête et à la queue, pouvait ainsi renverser un petit cheval. Il fallait à coup sûr se hâter d'immobiliser les autres membres. Rappelons que la taille des chevaux antiques n'excédait pas celle de nos doubles poneys (moins de 1, 47 m au garrot).

---

9. Henri BOULEY, « Assujettir », dans H. BOULEY - J. REYNAL (1856-1894), t. 2, p. 162-220.

10. F. DE GARSULT (1771), p. 383.



**Figure 18 : abattage d'un petit cheval à l'aide d'un lasso réunissant deux membres (bipède latéral gauche)**

Une fois l'animal au sol, le membre antérieur libre est neutralisé avec une étrivière, tandis que le postérieur du même côté est enlacé dans la corde d'abattage. (W. C. MILLER, E. D. S. ROBERTSON, *Practical Animal Husbandry*, 7<sup>th</sup> ed., Edinburgh, Oliver & Boyd, 1959, p. 96-97)

De tels usages du lasso ne correspondent peut-être pas à ce que pratiquaient les vétérinaires de l'Empire romain tardif. Le sens, en particulier, de *elidere*<sup>11</sup>, « pousser » mais aussi « chasser dehors avec violence », peut suggérer que l'animal, préalablement entravé, était brutalement mis en mouvement. Embarrassé, il pouvait trébucher et tomber de lui-même.

Abattage, amincissement de la corne, excision des tissus profonds infectés, saignées locales, enveloppements humides, gras ou astringents, les moyens thérapeutiques dont disposaient les hippiatres de l'Empire romain tardif différaient peu de ceux en usage il y a un siècle ou deux. Seule variait la façon d'appréhender la maladie.

### Conclusion

Cet aperçu anatomique laisse entrevoir la diversité de la pathologie du pied. Toutefois les textes anciens, dont on admet le caractère lacunaire, ne mentionnent que certaines affections répertoriées de nos jours. Cela ne signifie pas que les autres aient été forcément ignorées.

Les auteurs antiques ont rapporté (en italique, termes en anglais correspondants) :

– *L'usure jusqu'au vif* des surfaces en contact avec le sol, lors d'une longue course sur un sol rocailleux.

– *La bleime (corn)*<sup>12</sup>, écrasement du podophylle sous la corne intacte des talons.

11. Pelagon., 256.

12. Voir « La bleime et la fourbure ... », article de Fr. VALLAT - Valérie GITTON-RIPOLL, dans ce volume.



– Les abcès profonds, dus à des corps étrangers implantés dans le pied (*foreign body penetration*), appelés en maréchalerie moderne « **clous de rue** » (*picked-up nail*), accidents graves si les synoviales articulaires sont atteintes.

– La **fourbure** (*laminitis*) aiguë ou chronique, congestion du podophylle, capable de séparer celui-ci de la paroi cornée. À moins de faire suite à un travail exagéré sur un sol dur, c'est, dans certaines maladies générales et le plus souvent toxémiques, un symptôme parmi d'autres.

– La **bouleture** (*over-shot fetlock*), résultat d'un raccourcissement des tendons fléchisseurs, perforant et/ou perforé. Le sabot, basculé vers l'avant, reposant sur la pince, le pied est dit **pinçard** ou **rampin** (*contracted hoof*).

À notre connaissance, le corpus vétérinaire latin et grec ne décrit pas spécialement les affections suivantes, même si, ici ou là, il y fait allusion :

– La **maladie naviculaire** (*navicular disease*), nécrose du sésamoïdien distal servant de surface de glissement au tendon perforant.

– Les **formes** (*ringbones, side-bones*), excroissances osseuses de la couronne ou ossification du cartilage unguéal<sup>13</sup>, toujours invalidantes à terme.

– Les différents javarts, surtout le **javart cartilagineux** (*quittor*), infection de la portion sous-cutanée puis de la totalité d'un cartilage unguéal.

– Le **kéraphyllocèle** (*keratoma*), tumeur cornée se développant entre la paroi du sabot et les tissus sous-jacents.

– La **fourchette échauffée**, puis **pourrie** (*thrush*), dont la corne ramollie laisse sourdre un liquide noirâtre à odeur ammoniacale, infection due à la bactérie *Fusobacterium* (olim *Sphaerophorus*) *necrophorum*. Elle se complique en **fic** ou **crapaud** (*chronic verrucose pododermatitis*) lorsque se développent des végétations cornées envahissant les tissus voisins<sup>14</sup>.

– La **seïme** (*sand-crack*)<sup>15</sup>, fissure longitudinale plus ou moins étendue de la muraille le long d'un sillon du kéraphylle, due autant à la fragilité de la corne qu'aux forces exercées sur le sabot.

– L'**encastelure** (*hoof-bound*), resserrement du sabot dans la région des talons<sup>16</sup>.

13. Voir l'article d'A.-M. DOYEN-HIGUET, dans ce volume, s.v. μάρμαρα, πῶροι.

14. *Id.*, s.v. συκαῖ.

15. *Id.*, s.v. ῥαγάδες et ῥήγμα ; chez Chiron, 664-666, *fissura*.

16. Peut-être ce que Végèce désigne par *exiguæ ungulae* (2, 58, 1).

Aucune de ces affections, faut-il le souligner, n'est directement liée à la ferrure, accusée pourtant de tous les maux. De sorte qu'en quelques décennies d'exercice, chaque praticien antique les a nécessairement rencontrées un jour ou l'autre, quitte à les identifier avec une précision variable.

François VALLAT